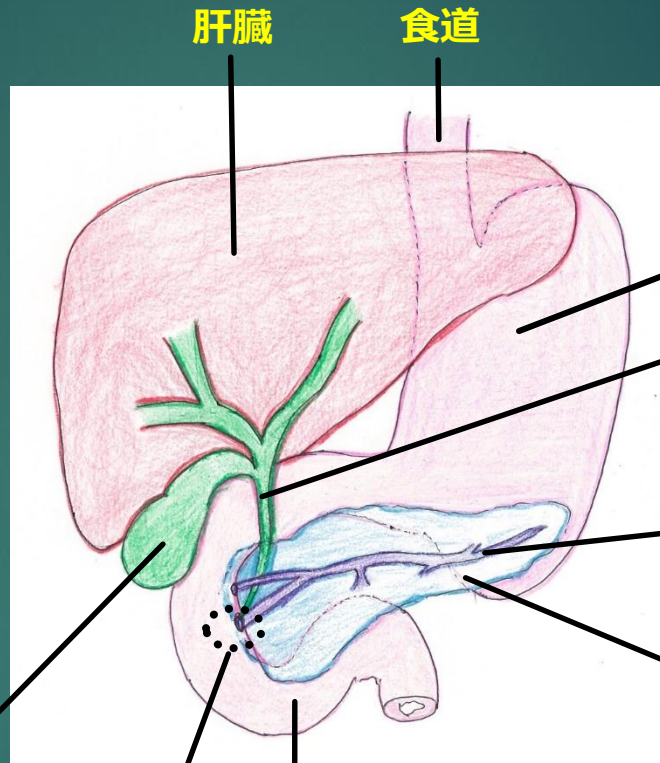
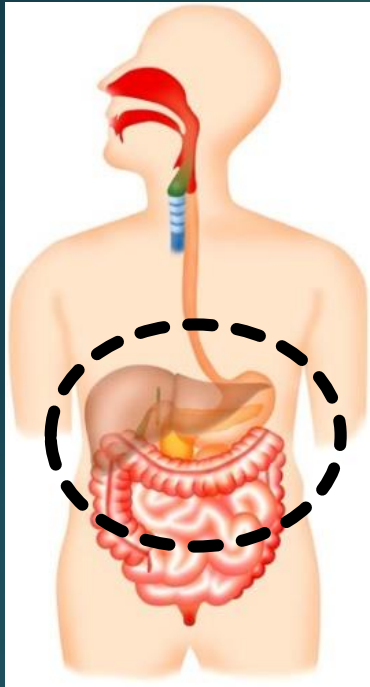
胆嚢 : 肝臓で作られた胆汁が貯められます

乳頭 : 胆管と膵管の十二指腸への出口

肝臓

食道

胃

総胆管 : 肝臓で作られた胆汁が流れます

膵管 : 膵臓の中にある管膵液が流れています

膵臓 : 胃の後ろにあります

十二指腸

上腹部・右上腹部が痛い！

なし

発熱

あり

【胆道+膵臓】
胆石発作
慢性胆嚢炎
胆道癌
慢性膵炎

【他の消化器】
胃十二指腸潰瘍
胃癌
虫垂炎（初期）
肝癌破裂

【その他】
狭心症
心筋梗塞
肺梗塞
右腎結石
解離性大動脈瘤

【胆道+膵臓】
急性胆嚢炎
急性胆管炎
急性膵炎

【他の消化器】
胃十二指腸穿孔
肝周囲炎
肝膿瘍

【その他】
肺炎
右腎盂腎炎

血液検査、尿検査、腹部エコー検査、CT検査

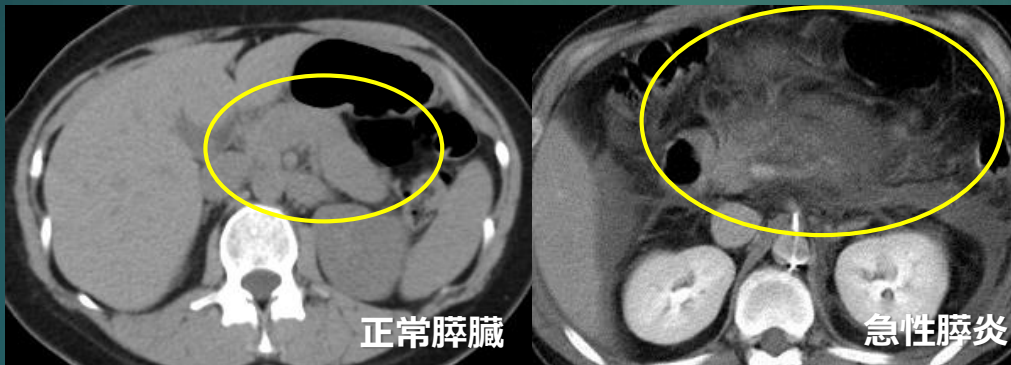
内視鏡検査、ERCP、MRCP

治療へ！

【急性膵炎】

- ・ 急な上腹部痛、背部痛を認めます。アルコールや総胆管結石などが原因となります。
- ・ 血液検査、尿検査、CT検査を行います。

CT検査

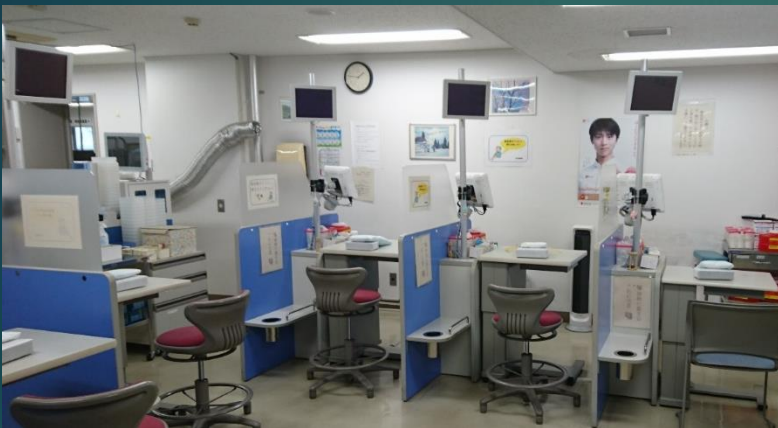

膵臓は腫れ、
周囲に炎症が波及しています

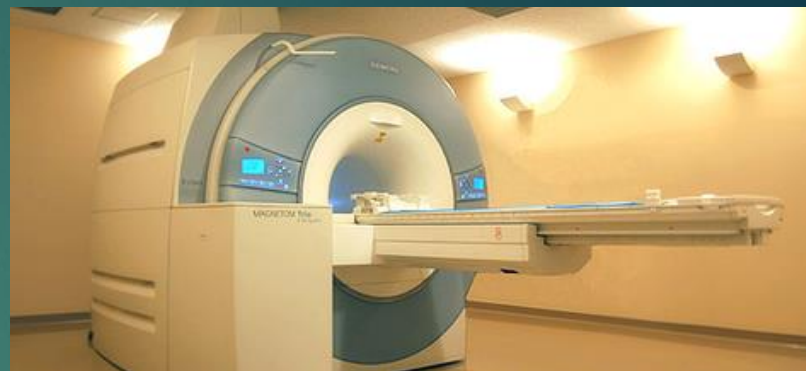- ・ 治療は大量の点滴、絶食、強い腹痛を和らげる鎮痛剤などを使用します。重症の場合、炎症が全身に及び全身の臓器不全を生じることがあり、ICU（集中治療室）での治療が必要になることもあります。



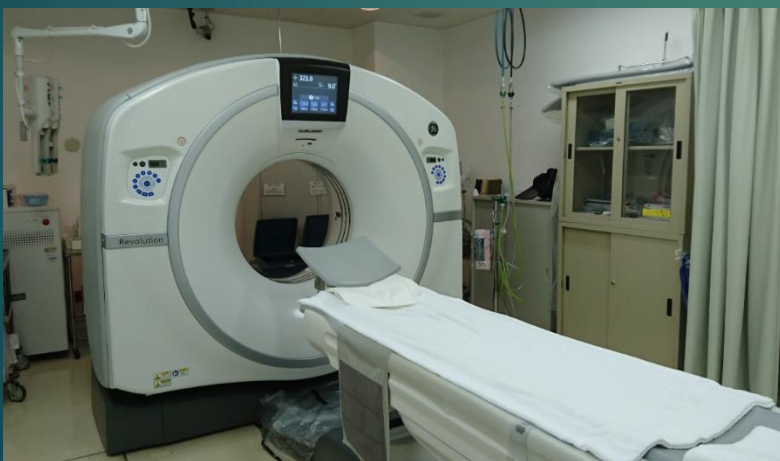採血室



MRI 検査室



CT 検査室



内視鏡室

